




Guide

**des pathologies sérieuses
pour les kinésithérapeutes
en soin primaire**

➤ ORDRE DES MASSEURS-KINÉSITHÉRAPEUTES



Ordre des
masseurs-kinésithérapeutes

Guide

des pathologies sérieuses pour les kinésithérapeutes en soin primaire



ÉQUIPE DE RÉDACTION

Nikki Warren physiothérapeute

Emma Keightley physiothérapeute

Anthony Lewis physiothérapeute

Shaun Roberts physiothérapeute

Paula Deacon responsable clinique et physiothérapeute



ÉQUIPE DE TRADUCTION

Florent Viossat kinésithérapeute

Clément Revereault kinésithérapeute

Thomas Lathiere kinésithérapeute

Maguendra Codandamoury kinésithérapeute


Vivien Nagode médecin généraliste / médecin du sport

Leo Druart kinésithérapeute

Nicolas Pinsault kinésithérapeute

Date de production de la version 1.0 : Septembre 2020

Date de traduction française : 2022



Édito



Demande ancienne de la profession, l'accès direct par le patient au kinésithérapeute se concrétise enfin grâce aux dispositions votées dans le cadre de la loi de financement de la sécurité sociale (LFSS) pour 2022. Cette nouvelle étape franchie facilitera l'accès aux soins des patients, et sera une réponse forte à la désertification sanitaire.

Pour mettre en œuvre cet accès direct, il est primordial de sécuriser les pratiques et de faciliter la prise en charge de vos patients au quotidien. C'est tout l'objectif de ce guide qui permet le repérage des pathologies sérieuses nécessitant un avis médical.

Ce guide, produit par la NHS, déjà utilisé par nos confrères du Royaume-Uni, est une aide pratique au quotidien. Il a fait l'objet d'une traduction validée selon des critères scientifiques.

Je suis heureuse de vous le proposer, grâce à la volonté du Conseil national de l'ordre des masseurs-kinésithérapeutes, qui souhaite améliorer toujours plus la qualité des soins dispensés par les 100 000 kinésithérapeutes en s'appuyant sur des travaux scientifiques.

Pascale Mathieu
Présidente du Conseil national de l'Ordre

Table des matières

Ce guide est conçu pour aider les cliniciens dans le cadre des soins primaires. La liste des pathologies qu'il contient n'est pas exhaustive mais ce guide s'efforce de présenter les pathologies sérieuses courantes qui peuvent **se présenter sous la forme de douleurs musculo-squelettiques**.

Avant-propos	8
.....	
Pathologies sérieuses courantes	10
Cancer : tumeurs primitives ou métastatiques	12
Infection ou Arthrite septique	12
Arthropathie inflammatoire	13
Musculosquelettique : fracture / luxation	14
Lésions neurologiques	15
Lésions vasculaires	16
.....	
Pathologies sérieuses du rachis	18
Compression médullaire métastatique	20
Myélome multiple	21
Infection rachidienne : tuberculose spinale / Ostéomyélite vertébrale / Discite	22
Spondyloarthropathie	24
Fracture tassement ostéoporotique	25
Instabilité cranio-cervicale	26
Myélopathie cervicale	26
Lésions vasculaires cervicales (AVC / anévrisme de l'artère carotide / dissection artérielle / insuffisance vertébro-basilaire)	27
Syndrome de la queue de cheval	28
Anévrisme de l'aorte abdominale	28

Pathologies sérieuses de l'épaule et du coude	30
Ostéosarcome	32
PPR	32
Maladie de Horton	33
Lésion aiguë de la coiffe des rotateurs	33
Descellement/infection dans l'arthroplastie de l'épaule	34
Paralysie nerveuse aiguë (du nerf axillaire/thoracique long)	34
Nécrose avasculaire de la tête humérale	35
Thrombose veineuse profonde du membre supérieur	35
.....	
Pathologies sérieuses du poignet et de la main	36
Arthropathie périphérique inflammatoire	38
Fracture du scaphoïde	38
Paralysie nerveuse aiguë : poignet tombant	39
Nécrose avasculaire du lunatum (pathologie de Kienbock)	39
Nécrose avasculaire du scaphoïde (pathologie de Preiser)	39
.....	
Pathologies sérieuses de hanche	40
Descellement/infection après Arthroplastie de hanche	42
Epiphysiolyse fémorale proximale (adolescents)	43
Nécrose avasculaire de la tête fémorale	43
Anévrisme de l'artère fémorale	44
.....	
Pathologies sérieuses du genou	46
Ostéosarcome	48
Descellement/infection suite à une arthroplastie du genou	48
Blocage aigu du genou	49
Ostéonécrose spontanée du genou	49
Anévrisme de l'artère poplitée	50
.....	
Pathologies sérieuses de la cheville et du pied	52
Arthropathie Inflammatoire Périphérique	54
Rupture du tendon d'Achille	54
Ostéoarthropathie et ostéolyse diabétique (Pied de Charcot)	55
Paralysie nerveuse aiguë : pied tombant (nerf fibulaire)	55
Nécrose avasculaire du naviculaire (syndrome de Mueller-Weiss)	56
Syndrome des loges	56
Thrombose veineuse profonde du membre inférieur	57
.....	
Références et liens	58

Avant-propos

Ce document est un guide des pathologies sérieuses nécessitant un avis médical conçu pour aider les kinésithérapeutes dans le cadre de leur prise en charge. Le repérage de ces pathologies, qui peuvent apparaître en cours de traitement ou lors d'une première consultation, représente déjà un enjeu essentiel pour la qualité et le contrôle du risque des soins de kinésithérapie. Les évolutions réglementaires récentes ouvrant la voie à un accès direct des patients aux soins de kinésithérapie nous laissent penser que cet outil sera utile aux professionnels pour une prise en charge sécurisée des patients. Cette liste de pathologies n'est pas exhaustive et il en existe beaucoup d'autres qui peuvent se présenter en clinique. Il existe d'autres guides à destination des cliniciens, celui-ci a été choisi pour son aspect synthétique, afin de permettre un premier abord de ces notions sémiologiques.

Ce guide a été rédigé par des praticiens britanniques. Leur proximité (géographique, culturelle, socio-économique...) permet d'extrapoler à la France certaines similarités. Des variabilités existent cependant entre nos deux pays (fonctionnement du système de soin, prises en charge, prévalences...). Ceci a justifié une adaptation transculturelle, expliquant les différences entre le document original et le document traduit.

Ce document a vocation à évoluer en fonction des mises à jour de sa version originale, des connaissances scientifiques et des modifications de l'organisation de l'offre de soins. Une collaboration est donc née avec l'équipe britannique afin d'enrichir mutuellement les futures versions de ce guide.



La traduction de ce livret en français a été faite en suivant des recommandations internationales sur la traduction et l'adaptation transculturelle des échelles de mesure¹. Nous remercions à cet effet l'équipe de rédaction représentée par Shaun Roberts, coordinateur de l'équipe, qui a donné son accord pour cette traduction. Ce projet s'est déroulé en quatre étapes principales : la traduction, l'adaptation au système de santé français, la rétro-traduction et finalement la relecture par un comité expert.

En ce qui concerne la traduction, deux kinésithérapeutes (C.R. et F.V.) avec une pratique courante de l'anglais ont commencé par effectuer deux traductions indépendantes du livret. Ces deux versions ont ensuite été mises en commun afin d'avoir une première version française du livret. Une relecture corrective fut assurée par un troisième kinésithérapeute (T.L.) bilingue de langue maternelle française. Un médecin généraliste (V.N.) spécialisé en pathologies musculo-squelettiques a adapté cette version au système de soins français.

La rétro-traduction a ensuite permis d'assurer une équivalence entre la version traduite et la version originale. Cette traduction fut effectuée par un kinésithérapeute (M.C.) bilingue ayant vécu plusieurs années au Royaume-Uni avant de rentrer exercer en France. La rétro-traduction a ensuite été comparée à la version originale et la liste des différences a été proposée à un comité expert composé par l'équipe de traduction. Ce comité avait pour rôle de statuer sur les traductions, proposer des reformulations si nécessaires et vérifier les adaptations au système de soins français.

¹Guillemin, F., Bombardier, C., & Beaton, D. (1993) Cross-cultural adaptation of health-related quality of life measures: literature review and proposed guidelines. *Journal of clinical epidemiology* 46, 1417-1432.

Beaton, D. E., Bombardier, C., Guillemin, F., & Ferraz, M. B. (2000) Guidelines for the process of cross-cultural adaptation of self-report measures. *Spine* 25, 3186-3191.

Jones, P. S., Lee, J. W., Phillips, L. R., Zhang, X. E., & Jaceldo, K. B. (2001) An adaptation of Brislin's translation model for cross-cultural research. *Nursing research* 50, 300-304.

Sousa, V. D. & Rojjanasrirat, W. (2011) Translation, adaptation and validation of instruments or scales for use in cross-cultural health care research: a clear and user-friendly guideline. *Journal of evaluation in clinical practice* 17, 268-274



Pathologies sérieuses courantes

Pathologies sérieuses nécessitant une prise en charge médicale urgente.

(En cas de doute, il est recommandé de prendre un avis auprès d'un médecin généraliste ou d'un kinésithérapeute).

- Cancer : tumeur primitive ou métastatique
 - Infection ou arthrite septique
 - Arthropathie inflammatoire
 - Musculosquelettique : fracture / luxation aiguë
 - Lésions neurologiques
 - Lésions vasculaires
-

Interrogatoire spécifique

- Mécanisme lésionnel
- Circonstances d'apparition
- Antécédent : cancer (y compris les antécédents familiaux)
- Antécédent : pathologies inflammatoires (y compris les antécédents familiaux)
- Antécédent : tuberculose
- Antécédent : VIH
- Usage de drogues par voie intraveineuse
- Douleurs nocturnes
- Raideurs matinales
- Antécédent de traumatisme majeur
- Antécédent de traumatisme mineur avec ostéoporose
- Infection récente
- Perte de poids
- Fatigue / malaise
- Sueurs nocturnes
- Traitement corticoïde au long terme
- Alcool / tabac

Cancer : Tumeurs primitives ou métastatiques

[Réorientation vers le médecin généraliste]

Signes et symptômes

- Douleur non mécanique
- Douleur majorée la nuit ou au repos
- Perte de poids inexplicée
- Fièvre
- Présence d'une masse
- Lymphadénopathie

Facteurs de risque

- Antécédents : cancer
- Les cancers de la prostate, du sein, du poumon, de la thyroïde et du rein sont les plus ostéophiles, notamment au niveau du rachis
- Fumeur / ancien fumeur
- Obésité
- Alcool
- Infections spécifiques, ex : papillomavirus
- Âge > 50 ans
- Facteurs génétiques
- Traumatisme mineur chez patient ostéoporotique

Infection ou Arthrite septique

[Réorientation immédiate vers les services d'urgence]

Signes et symptômes

- Douleur permanente
- Apparition soudaine, rougeur, chaleur, fièvre
- Marqueurs inflammatoires élevés
- Symptômes systémiques

Facteurs de risque

- Antécédents : PR, diabète
- Chirurgie / infiltration récentes
- Mauvaises conditions de vie
- Alcool / usage de drogue par voie intraveineuse
- Piqûre d'insecte / traumatisme avec plaie

Arthropathie inflammatoire

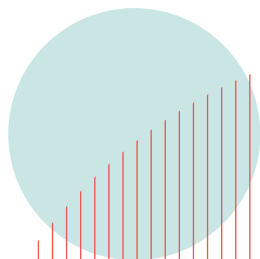
[Réorientation vers
le médecin généraliste]

Signes et symptômes

- Raideur articulaire matinale supérieure à 30 minutes
- Gonflement persistant d'une ou plusieurs articulations
- Douleur à la compression manuelle de l'articulation
- Périphériques : rhumatisme psoriasique / PR / arthrite réactionnelle
- Axiaux : SPA / rhumatisme psoriasique / PR / arthrite réactionnelle
- Entéropathies (Pathologie inflammatoire de l'intestin), Maladie de Crohn / RCH (RectoColite Hémorragique)
- Antécédents de psoriasis, d'uvéïte, d'enthésopathie

Facteurs de risque

- Infection récente (intestinale ou génito-urinaire)
- Antécédents familiaux de pathologies inflammatoires
- Caucasien / Afro-Caribéen / Asiatique



Musculosquelettique : Fracture / Luxation

[Fracture/luxation aiguë : réorientation immédiate vers les services d'urgence]

Signes et symptômes

- Déformation
- Gonflement, érythème, ecchymoses
- Déficit neurovasculaire
- Fonte musculaire
- Incapacité / difficultés à la mise en charge
- Douleur faisant suite à un volume élevé de marche / entraînement / course, ex : fracture de fatigue

Facteurs de risque

- Traumatisme
- Fracture pathologique : ostéoporose, maladie de Paget, myélome multiple (maladie de Kahler), antécédent de cancer
- Fracture par insuffisance osseuse : IMC bas, alcool, tabac
- Facteurs de risque de l'ostéoporose – ménopause précoce / BPCO / maladie de Crohn
- Utilisation de corticoïdes / PR / femmes de plus de 65 ans / antécédents familiaux
- Déficit énergétique relatif dans le sport (RED-S anciennement triade de l'athlète féminin)

Lésions neurologiques

[En cas de symptôme d'apparition récente : orientation urgente vers un médecin (sous 24h maximum)]

[En cas de symptôme chronique et/ou connu par le médecin, s'assurer de l'existence d'un suivi médical]

Signes et symptômes

- Neuropathie (y compris neuropathie périphérique)
- Paralysie nerveuse aiguë : Pied tombant (nerf fibulaire commun), paralysie du samedi soir (nerf radial), post-luxation (nerf axillaire), nerf thoracique long
- Tremblements involontaires
- Bradykinésie
- Raideur / rigidité musculaire globale
- Manque d'expression faciale
- Fatigue extrême
- Troubles de la vision
- Altération du schéma de marche ou trouble de l'équilibre
- Spasmes / secousses musculaires
- Perte de force progressive
- Syndrome pyramidal
- Atteinte des nerfs crâniens

Facteurs de risque

- Antécédents familiaux de pathologie neurologique
- Etiologie
- Compression / pincement
- Traumatisme / chirurgie
- Infection
- Atteinte du système nerveux central
- Neuropathie - diabète, chimiothérapie, exposition aux toxines, alcool, carence en vitamines, déséquilibre hormonal
- Pathologie auto-immune



Lésions vasculaires

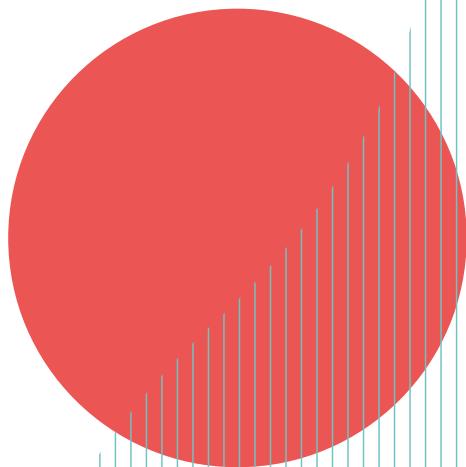
[Avis médical urgent]

Signes et symptômes

- Fatigue et crampes dans les membres inférieurs qui augmentent avec l'activité physique
- Crampes nocturnes
- Membres froids rougeâtres, bleus ou pâles
- Hypotrichose
- Sensation d'engourdissement ou de lourdeur des muscles
- Peau mince ou pâle, plaies qui ne cicatrisent pas
- Pouls faible ou absent
- Orteils bleus, brûlures sévères ou ongles épais et opaques
- TVP : palpitations / rougeurs / gonflement du mollet, de la cuisse ou du bras
- Anévrisme : masse pulsatile, syncope, membres ischémisés

Facteurs de risque

- Fumeur ou ancien fumeur
- Hypercholestérolémie
- Hypertension
- Âge > 50 ans
- Hommes > femmes
- Obésité
- Antécédents de pathologie vasculaire cérébrale, de coronaropathie, de diabète
- Pathologie rénale sous hémodialyse
- Antécédents familiaux de pathologies cardio-vasculaires
- Mode de vie : alimentation déséquilibrée, manque d'exercice, consommation de drogues
- Grossesse ou contraceptifs oraux
- Cathéter veineux central à demeure
- Pacemaker
- Cancer
- Pathologie du tissu conjonctif sous-jacente
- Traumatisme
- Chirurgie





Pathologies sérieuses du rachis

- Compression médullaire métastatique
 - Myélome multiple
 - Infection rachidienne (tuberculose vertébrale / ostéomyélite vertébrale / discite)
 - Spondylarthropathie
 - Fracture ostéoporotique par tassement vertébral
 - Instabilité cranio-cervicale
 - Myélopathie cervicale
 - Lésions vasculaires cervicales
 - Syndrome de la queue de cheval
 - Anévrisme de l'aorte abdominale (AAA)
-

Interrogatoire spécifique

- Vertiges (Dizziness) / Dysarthrie / Dysphagie / Diplopie / Chute par perte de tonus des membres sans perte de connaissance (Drop attack) : 5D
- Ataxie (An)F
- Nausées / Nystagmus / Engourdissement du visage / de la langue (Numbness) : 3N
- Mains maladroites
- Altération du schéma de marche
- Céphalées sévères / douleurs aiguës à la mâchoire
- Signe de Lhermittes (sensation de décharge électrique parcourant le rachis et les membres inférieurs, et parfois supérieurs, lors de la flexion du cou)
- Altération du goût
- Fourmillements et picotements bilatéraux
- Traitement hormonal de substitution / pilule contraceptive
- Chirurgie dentaire récente
- Antécédent : Tuberculose / Cancer (sein, poumons, prostate, thyroïde, rein)
- Incapacité de s'allonger à plat
- Changement soudain des courbures de la colonne vertébrale
- Ostéoporose avec traumatisme mineur
- Interrogatoire sur le syndrome de la queue de cheval
- Antécédents cardiovasculaires
- Antécédents inflammatoires
- Infection récente et lombalgie nouvellement apparue

Compression médullaire métastatique

[Réorientation urgente vers un médecin (sous 24h maximum)]

Signes et symptômes

- La douleur rachidienne référée est multi segmentaire ou en bande
- La douleur s'intensifie et répond mal au traitement
- L'expression de la douleur ou sa localisation sont différentes des symptômes précédents
- Sensations étranges ou jambes lourdes (multi segmentaires)
- La position allongée à plat augmente la douleur
- Douleur agonisante provoquant angoisse et désespoir
- Altération du schéma de marche, instabilité, notamment dans les escaliers
- Sommeil très perturbé en raison de l'aggravation de la douleur la nuit
- Les symptômes vont et viennent
- Syndrome de la queue de cheval
- Sueurs nocturnes

Facteurs de risque

- Antécédents : les cancers de la prostate / du poumon / du sein / de la thyroïde / du rein sont les cancers les plus ostéophiles et en particulier sur le rachis
- Le plus souvent sur le rachis thoracique mais peut toucher cervicales et lombaires (IRM du rachis entier nécessaire)



Myélome multiple

[Réorientation vers
le médecin généraliste]

Signes et symptômes

- Une douleur sourde et persistante ou une sensibilité osseuse, souvent au niveau du dos, des côtes ou du bassin
- Peut provoquer une fragilité osseuse pouvant entraîner une fracture, un tassement vertébral et une compression de la moelle épinière
- Fatigue, faiblesse ou essoufflement causés par l'anémie
- Infections répétées
- Soif extrême, nausées, douleurs d'estomac, augmentation des mictions, constipation (due à l'hypercalcémie)
- Vision trouble, maux de tête, vertiges
- Histoire récente d'insuffisance rénale
- Diagnostic sur la base d'une constellation d'observations : Calcémie élevée, avec dysfonction Rénale, Anémie, douleur Dorsale/Osseuse (tous les symptômes ne doivent pas nécessairement être présents)

Facteurs de risque

- Hommes > femmes
- Âge > 60 ans
- Phénotype Africain > Caucasien / Asiatique
- Antécédents familiaux : myélomes multiples ou gammopathies monoclonales de signification indéterminée

Tuberculose spinale (Mal de Pott)

[Réorientation
immédiate vers
les services
d'urgence]

Signes et symptômes

- Douleur vertébrale localisée
- Malaise
- Perte de poids
- Perte d'appétit
- Sueurs nocturnes
- Cyphose résultant du tassement vertébral
- Symptômes neurologiques potentiels en cas de fracture / tassement

Facteurs de risque

- Sites : thoracique bas / lombaire haut le plus souvent
- Antécédents d'infection tuberculeuse
- Naissance dans un pays où la tuberculose est endémique (Pays d'Asie et d'Afrique)

Ostéomyélite vertébrale

[Réorientation
immédiate vers
les services
d'urgence]

Signes et symptômes

- Douleur lombaire sévère et localisée
- Difficulté à marcher
- Fièvre (pas toujours) ou frissons
- Perte de poids
- Spasmes musculaires
- Symptômes neurologiques en cas de tassement vertébral

Facteurs de risque

- Infection bactérienne / fongique / virale récente
- Chirurgie rachidienne récente / piqure / infiltration
- Immunosuppression - diabète / PR / VIH / cancer
- Drogue intraveineuse / alcoolisme / tabagisme
- Insuffisance rénale
- Mauvaises conditions de vie
- Peut se produire dans la région cervicale/thoracique, souvent lombaire.
- Âge : enfants ou personnes > 50 ans
- Hommes > femmes

Discite

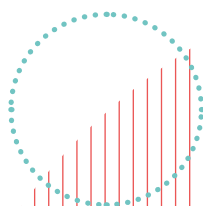
[Réorientation
immédiate vers
les services
d'urgence]

Signes et symptômes

- Douleur lombaire localisée sévère
- Perte de mobilité flagrante
- Difficulté à marcher
- Fièvre (pas toujours, notamment lorsque l'infection est localisée dans le disque)
- Perte de poids
- Spasmes musculaires

Facteurs de risque

- Infection bactérienne/fongique/virale récente
- Chirurgie spinale récente/infiltration
- Immunosupprimé - diabète/PR/VIH/cancer
- Usage de drogue par injection intraveineuse/alcoolisme/tabagisme
- Insuffisance rénale
- Mauvaises conditions de vie
- Souvent lombaire mais aussi cervicale et thoracique
- Âge : enfants ou personnes > 50 ans
- Hommes > femmes



Spondyloarthropathie

[Réorientation vers
le médecin généraliste]

Signes et symptômes

Âge < 45 ans avec 4 ou plus des caractéristiques suivantes :

- Douleurs rachidiennes qui diminuent avec l'activité
- Réveille la seconde moitié de la nuit
- S'améliore avec les AINS
- Douleur à la fesse
- Raideur matinale durant plus de 30 minutes
- Dactylite
- Enthésite
- Uvéite
- Psoriasis
- Axiale : SPA / arthrite réactionnelle / rhumatisme psoriasique / PR
- Infection récente (intestinale / génito-urinaire)

Facteurs de risque

- Antécédents familiaux de pathologies inflammatoires
- Phénotype Caucasien > Afro-caribéen ou Asiatique

Fracture tassement ostéoporotique

[Réorientation vers le médecin généraliste]

[Réorientation urgente vers un médecin (sous 24h maximum) en cas de signes neurologiques]

Signes et symptômes

- Douleur rachidienne soudaine et sévère
- Sites les plus fréquents : T8-L2
- Douleur s'aggravant en position debout/marche/ changement de position
- Soulagée par le repos/la position allongée
- Changement soudain des courbures rachidiennes
- Symptômes neurologiques en cas de tassement vertébral

Facteurs de risque

- Traumatisme mineur avec ostéoporose
- Femme > Homme
- Problèmes de malabsorption (ex : coéliquie)
- Hyperparathyroïdie
- Corticothérapie au long cours - 5mg > 3mois
- Tumeurs
- Âge > 65 ans
- Consommation d'alcool - plus de 3 unités par jour
- Ménopause précoce
- Fumeur / antécédents de tabagisme
- Antécédents de PR

Instabilité crania-cervicale

[En cas de blessure aiguë, orientation immédiate vers les services d'urgence, si chronique réorientation vers le médecin généraliste]

Signes et symptômes

- Sensation de « devoir se tenir la tête »
- Douleur cervicale
- Céphalée occipitale
- Vertiges
- Symptômes de myélopathie

Facteurs de risque

- Antécédents : syndrome de Down, PR, tuberculose, syndrome d'Ehlers-Danlos, tumeurs telles que des hémangiomes ou des kystes osseux anévrismaux
- Peut se produire avec d'autres anomalies structurales telles que l'instabilité atlanto-axiale et la malformation de Chiari
- Traumatisme majeur – AVP, blessure-chute ou coup à la tête
- Traumatisme mineur chez patient ostéoporotique

Myélopathie cervicale

[Réorientation immédiate vers le médecin généraliste ou vers les services d'urgence en cas de signe d'aggravation aiguë]

Signes et symptômes

- Maladresse des mains / perte de dextérité
- Altération du schéma de marche
- Perte de la fonction vésicale, intestinale et sexuelle
- Signes pyramidaux : réflexes vifs, Hoffman/Babinski positif
- Signe de Lhermittes
- Signe de Wartenberg

Facteurs de risque

- Âge – plus fréquent chez les personnes âgées
- Canal cervical étroit
- Fumeur ou ancien fumeur

Lésions vasculaires cervicales (AVC / anévrisme de l'artère carotide / dissection artérielle / insuffisance vertébro-basilaire)

[Appeler le SAMU]

Signes et symptômes

- Atteinte des nerfs crâniens - 5D et 3N
- Syndrome de Claude Bernard Horner
- Faiblesse d'un côté / ataxie / problèmes d'équilibre
- Masse pulsatile dans la région carotidienne
- Douleur intense et aiguë autour de la mâchoire / de la tête / du cou
- Syncope ou pré-syncope
- Problèmes de mémoire ou confusion

Facteurs de risque

- Antécédents : pathologie cérébrovasculaire / diabète / hypertension / hypercholestérolémie / fibrillation auriculaire
- Fumeur / ancien fumeur
- Obésité
- Syndrome du vol sous-clavier (cause insuffisance vertébro-basilaire)
- Antécédents familiaux de dissection carotidienne
- Pathologie du tissu conjonctif - Marfans / Ehlers-Danlos
- Traumatisme contondant ou pénétrant
- Manipulation cervicale



Syndrome de la queue de cheval

**[Réorientation
immédiate vers
les services
d'urgence]**

Signes et symptômes

Douleurs rachidienne et / ou sciatiques, plus :

- Toute nouvelle perturbation de la fonction vésicale ou intestinale
- Trouble sensoriel en selle ou des organes génitaux
- Douleur bilatérale des membres inférieurs
- Déficit neurologique bilatéral sévère ou progressif des membres inférieurs
- Altération nouvelle de la fonction sexuelle

Facteurs de risque

- Hernie discale lombaire de taille importante
- Antécédents de sténose rachidienne / cancer / ostéoporose
- Canal rachidien étroit d'origine congénitale
- Spina Bifida

Anévrisme de l'aorte abdominale

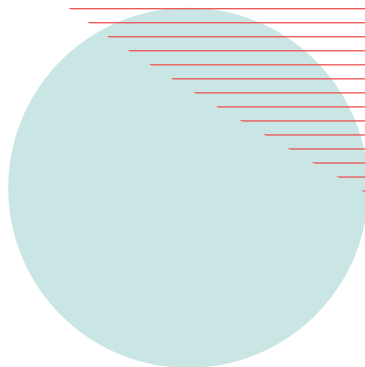
[Avis médical urgent]


Signes et symptômes

- Douleur lombaire / au flanc intense, aggravée par l'effort
- Douleur en bande à l'aine ou à l'abdomen
- Hypotension
- Masse abdominale palpable et pulsatile à gauche de l'ombilic.
- Syncope, essoufflement, vertiges

Facteurs de risque

- Homme > 50 ans
- Fumeur / ancien fumeur
- Hypertension / Hypercholestérolémie
- Antécédents cardiovasculaires : cardiopathie ischémique
- Antécédents familiaux : AAA





Pathologies sérieuses de l'épaule et du coude

- Ostéosarcome
 - Pseudo Polyarthrite Rhizomélique (PPR)
 - Maladie de Horton
 - Lésion aiguë de la coiffe des rotateurs
 - Descellement /infection dans l'arthroplastie de l'épaule
 - Paralysie nerveuse aiguë (nerf axillaire / thoracique long)
 - Nécrose avasculaire de la tête humérale
 - Thrombose veineuse profonde du membre supérieur
-

Interrogatoire spécifique

- Traumatisme / douleur / faiblesse
- Masse / gonflement / perte d'amplitude articulaire
- Peau rouge / fièvre / fébrilité
- Crise d'épilepsie / choc électrique



Ostéosarcome

[Réorientation vers le médecin généraliste]

Signes et symptômes

- Douleur osseuse / douleur autour de l'articulation
- Douleur persistante ou aggravée la nuit
- Gonflement / masse / difformité
- Raideur articulaire
- Fatigue

Facteurs de risque

- Antécédent de cancer juvénile
- Affecte surtout les adolescents
- L'incidence augmente après 60 ans
- Généralement en partie proximale de l'humérus

PPR

[Réorientation vers le médecin généraliste]

Signes et symptômes

- Apparition soudaine (en l'espace d'une semaine ou deux), parfois juste après des symptômes grippaux
- Raideur douloureuse au niveau des épaules, + / - des cuisses et de la ceinture pelvienne (généralement bilatérale)
- Peut se sentir mal et avoir une légère fièvre
- Perte de poids possible
- Fatigue

Maladie de Horton

[Réorientation urgente vers un médecin (sous 24h maximum)]

Signes et symptômes

- 20% des PPR développent une maladie de Horton
- Céphalées sévères / douleurs dans les muscles de la tête
- Sensibilité des tempes
- Douleur dans la mâchoire, la langue ou sur le côté de la tête lors de la mastication
- Douleur ou gonflement du cuir chevelu
- Vision floue ou vision dédoublée

Facteurs de risque

- Infection récente (intestinale ou génito-urinaire)
- Antécédents familiaux de pathologies inflammatoires
- Caucasien / Afro-Caribéen / Asiatique

Lésion aiguë de la coiffe des rotateurs

[Réorientation vers le médecin généraliste]

Signes et symptômes

- Douleur et faiblesse après un traumatisme
- Perte soudaine de la capacité à lever le bras (avec ou sans traumatisme)

Facteurs de risque

- Traumatisme majeur chez des patients jeunes
- Peut être un traumatisme mineur pour des personnes plus âgées

Descellement / infection dans l'arthroplastie de l'épaule

[Réorientation immédiate vers le médecin généraliste en cas de descellement, réorientation immédiate vers les urgences en cas d'infection de la prothèse]

Signes et symptômes

- Articulation rouge, chaude et gonflée / plaie en phase post-opératoire précoce
- Malaise généralisé – fièvre / frissons / sueurs nocturnes
- Pus / liquide s'écoulant de la cicatrice
- Signes de sepsis – température / tachycardie / polyphnée
- Infection chronique – douleur persistante / parfois le descellement peut entraîner une rupture du montage
- Fatigue
- Douleur d'épaule d'apparition récente / raideur du côté de l'arthroplastie
- Sensation d'instabilité / de déroboement / de luxation
- Douleur de longue durée inexpliquée

Facteurs de risque

- Arthroplastie d'épaule
- Immunosuppression – diabète / BPCO / PR / alcoolisme / usage de drogue par voie intraveineuse
- Durée de l'opération prolongée
- 10-15 ans après l'opération

Paralysie nerveuse aiguë (du nerf axillaire / thoracique long)

[Voir Lésions neurologiques]

Nécrose avasculaire de la tête humérale

[Réorientation vers le médecin généraliste]

Signes et symptômes

- Douleur s'aggravant avec le temps
- Raideur articulaire

Facteurs de risque

- Traumatisme pouvant porter atteinte au réseau vasculaire de la tête humérale
- Usage de corticostéroïdes à haute dose telle que la prednisolone
- Consommation excessive d'alcool
- Antécédent de radiothérapie / chimiothérapie
- Drépanocytose
- VIH
- Plongeurs professionnels (commerciaux / militaires)

Thrombose veineuse profonde du membre supérieur

[Réorientation immédiate vers le médecin généraliste ou si impossible vers les services d'urgence]

Signes et symptômes

- Gonflement du membre supérieur
- Douleur
- Veines collatérales visibles au niveau de la ceinture scapulaire (peu commun)

Facteurs de risque

Cause primaire (20%) :

- Activité intense répétée impliquant une force (syndrome de Paget-Schroetter) couplée à un syndrome veineux de la traversée thoraco-brachiale

Cause secondaires (80%) :

- Cathéter veineux central à demeure
- Pacemakers
- Cancer
- Chirurgie
- Traumatisme
- Immobilisation
- Grossesse / contraceptifs oraux



Pathologies sérieuses du poignet et de la main

- Arthropathie périphérique inflammatoire
 - Fracture du scaphoïde
 - Paralysie nerveuse aiguë : poignet tombant
 - Nécrose avasculaire du lunatum (maladie de Kienbock)
 - Nécrose avasculaire du scaphoïde (maladie de Preiser)
-

Interrogatoire spécifique

- Latéralité, profession, blessure antérieure
- Traumatisme – Mécanisme lésionnel
- Localisation de la douleur
- Présence et localisation des engourdissements et des picotements
- Limitations fonctionnelles
- Des tests de diagnostic / imagerie ont-ils été effectués et quels en ont été les résultats ?
- Antécédents

Arthropathie périphérique inflammatoire

[Réorientation vers le médecin généraliste]

Polyarthrite rhumatoïde, signes et symptômes

- MCP surtout et peut toucher également les IPP
- MCP – en serrant le poing, les contours des articulations disparaissent (s'aplatissent)
- Pouce – MCP
- Gonflement et raideur – peuvent être légers en phase précoce
- Nodules sous cutanés dans 20 % des cas

Rhumatisme psoriasique, signes et symptômes

IPD surtout

- Dactylite
- Trous du lit de l'ongle
- Onycholyses

Facteurs de risque

- Voir la section inflammation générique

Fracture du scaphoïde

[Réorientation vers un médecin en vue d'un bilan radiologique urgent]

Signes et symptômes

- Douleur et gonflement de la tabatière anatomique
- Douleur lors du mouvement du poignet et du pouce
- Douleur et / ou perte de force pour serrer avec la main ou lors de la prise en pince
- Déformation du poignet (pas toujours présente)
- Souvent diagnostiquée à tort comme une entorse du poignet
- Dans certains cas, une fracture du scaphoïde n'apparaît sur une radiographie que 10 à 14 jours après la blessure initiale

Facteurs de risque

- Traumatisme

Paralysie nerveuse aiguë : poignet tombant

[Voir lésions neurologiques]

Nécrose avasculaire du lunatum (Pathologie de Kienbock)

[Réorientation vers
le médecin généraliste]

Signes et symptômes

- Gonflement de la face dorsale du poignet, accompagné d'une synovite
- Douleur au-dessus de l'interligne scapho-lunaire
- Une raideur et une sensibilité peuvent apparaître en regard du lunatum
- Diminution des flexion / extension actives et passives
- Douleur principalement à l'extension
- Perte progressive de la force de préhension
- Maintien de la pronation et de la supination

Facteurs de risque

- Surtout chez les hommes âgés de 20 à 45 ans
-

Nécrose avasculaire du scaphoïde (Pathologie de Preiser)


[Réorientation vers
le médecin généraliste]

Signes et symptômes


- Plus fréquemment dans la main dominante
- Douleur à la palpation de la tabatière anatomique
- Utilisation prolongée de corticostéroïdes, pathologies du collagène, chimiothérapie, traumatisme et alcoolisme
- Parfois, un léger gonflement et une perte de force
- La diminution de l'amplitude du mouvement ne se produit qu'à un stade avancé de la pathologie

Facteurs de risque

- Prévalence plus élevée pour les femmes autour de 45 ans



Pathologies sérieuses de hanche



- Descellement/Infection après Arthroplastie de hanche
 - Epiphysiolyse fémorale proximale
 - Nécrose avasculaire de la tête fémorale
 - Anévrisme de l'artère fémorale
-

Interrogatoire spécifique

- Douleur / Bruit articulaire sourd après une arthroplastie de hanche
- Malaise généralisé / fièvre / douleur de hanche
- Adolescent avec une douleur récente dans la hanche / le genou
- Boiterie aiguë récente
- Incapacité soudaine à supporter l'appui

Descellement / infection après Arthroplastie de hanche


[Réorientation immédiate vers le médecin généraliste en cas de descellement, réorientation immédiate vers les urgences en cas d'infection de la prothèse]

Signes et symptômes

- Articulation ou plaie rouge / chaude / gonflée en post-opératoire aiguë
- Malaise généralisé – fièvres / frissons / sueurs nocturnes
- Pus / écoulements de la cicatrice
- Signe de sepsis – température / tachycardie / respiration accélérée
- Infection chronique – douleur persistante / parfois descellement amenant à la rupture du montage
- Fatigue
- Apparition récente de douleur / raideur du côté de l'arthroplastie
- Sensation d'instabilité / de dérobement

Facteurs de risque

- Arthroplastie de hanche
- Descellement dans 5% des cas
- Immunosupprimés : diabète / BPCO / PR / alcoolisme / usage de drogue par voie intraveineuse
- Temps opératoire prolongé
- 10-15 ans après l'opération



Epiphysiolyse fémorale proximale (adolescents)

[Réorientation immédiate vers les services d'urgence]

Signes et symptômes

- Douleur récente dans la hanche / l'aîne ou irradiante vers le genou
- Boiterie
- Difformité : jambe raccourcie / en rotation latérale
- Diminution des amplitudes articulaire de hanche
- Appui unipodal impossible

Facteurs de risque

- Âge : Pré-ado ou adolescent (11–17 ans)
 - Atraumatique ou traumatisme mineur
 - Garçons > filles
 - Obésité
 - Antécédents familiaux
 - Trouble endocrinien / métabolique / pathologie inflammatoire
-

Nécrose avasculaire de la tête fémorale

[Réorientation vers le médecin généraliste]

Signes et symptômes

- Douleur augmentant avec le temps
- Raideur articulaire

Facteurs de risque

- Traumatisme pouvant porter atteinte au réseau vasculaire de la tête fémorale
- Usage de corticostéroïdes à haute dose telle que la prednisolone
- Alcoolisme
- Antécédent de radiothérapie / chimiothérapie
- Drépanocytose
- VIH
- Plongeurs professionnels (commerciaux / militaires)

Anévrisme de l'artère fémorale


[Selon l'état de santé :
réorientation immédiate
vers les services
d'urgence ou vers
le médecin généraliste]


Signes et symptômes

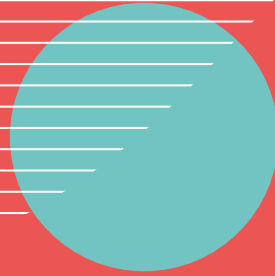
- Masse pulsatile dans l'aîne
- Pâleur
- Douleur
- Glacial
- Paralyse
- Paresthésie
- Pouls pédieux - réduit / absent
- Orteils bleus

Facteurs de risque

- Antécédents de claudications intermittentes
- Souvent associé à d'autres sites d'anévrisme (poplité, aortique, iliaque)
- Facteurs de risque vasculaires : tabagisme, hypertension, hypercholestérolémie, athérosclérose
- Antécédent personnel ou familial d'anévrisme
- Plus communément les hommes âgés
- Pathologies des tissus conjonctifs







Pathologies sérieuses du genou

- Ostéosarcome
 - Descellement / infection suite à une arthroplastie du genou
 - Blocage aigu du genou
 - Ostéonécrose spontanée du genou
 - Anévrisme de l'artère poplitée
-

Interrogatoire spécifique

- Douleur / bruit articulaire sourd après arthroplastie de genou
- AEG / fièvre / douleur dans le genou
- Blocage articulaire
- Dérobement
- Gonflement immédiat après blessure (hémarthrose)
- Articulation rouge et chaude
- Bruit fort / craquement entendu au moment de la blessure
- Déformation articulaire ou présence d'une masse
- Incapacité soudaine à supporter l'appui

Ostéosarcome

[Réorientation vers le médecin généraliste]

Signes et symptômes

- Douleur osseuse / douleur autour de l'articulation
- Douleur persistante ou majorée la nuit
- Gonflement / masse / difformité
- Raideur articulaire
- Fatigue

Facteurs de risque

- Antécédent de cancer juvénile
- Les adolescents sont le plus souvent touchés (Ostéosarcome et Sarcome d'Ewing).
- Âge > 60 ans (Ostéosarcome)
- Âge > 40 ans (Chondrosarcome)
- Localisations communes - tibia proximal / fémur distal

Descellement / infection suite à une arthroplastie du genou

[Réorientation immédiate vers le médecin généraliste en cas de descellement, réorientation immédiate vers les urgences en cas d'infection de la prothèse]

Signes et symptômes

- Articulation ou plaie rouge / chaude / gonflée en post-opératoire aigu
- Malaise généralisé : fièvre / frissons / sueurs nocturnes
- Pus / écoulements de la cicatrice
- Signe de sepsis : température / tachycardie / polypnée
- Infection chronique : douleur persistante / parfois descellement amenant à la rupture du montage
- Fatigue
- Apparition récente de douleur / raideur du côté de l'arthroplastie
- Sensation d'instabilité / de déroboement

Facteurs de risque

- Opération de prothèse de genou
- Descellement dans 5% des cas
- Immunosupprimés : diabète / BPCO / PR / alcool / usage de drogue par voie intraveineuse
- Temps opératoire prolongé
- 10-15 ans après l'opération

Blocage aigu du genou

[Réorientation immédiate
vers le médecin
généraliste]

Signes et symptômes

- Suite à un traumatisme / une blessure
- Genou bloqué en extension
- Épanchement
- Sensibilité à la palpation de l'interligne

Ostéonécrose spontanée du genou

[Réorientation immédiate
vers le médecin
généraliste]

Signes et symptômes

- Typiquement unilatéral médial
- Apparition soudaine d'une douleur intense
- Épanchement
- Amplitude articulaire limitée
- Touche plus communément le condyle médial
- Sensibilité à la palpation de l'interligne
- Douleur nocturne et à l'appui

Facteurs de risque

- Spontanée : Femmes > hommes, après 60 ans
- Ostéonécrose secondaire : facteurs de risque comme la nécrose avasculaire
- Troisième type – post-arthroscopie

Anévrisme de l'artère poplitée


[réorientation
vers un médecin]

Signes et symptômes

- Masse pulsatile à l'arrière du genou
- Pâleur
- Douleur
- Glacial
- Paralysie
- Paresthésie
- Pouls pédieux - réduit / absent
- Orteils bleus


Facteurs de risque

- Antécédents de claudications intermittentes
- Souvent associé à d'autres sites d'anévrisme (poplité, aortique, iliaque)
- Facteurs de risque vasculaires - tabagisme, hypertension, hypercholestérolémie, athérosclérose
- Antécédent personnel ou familial d'anévrisme
- Plus communément les hommes âgés
- Pathologies des tissus conjonctifs
- Âge > 60 ans (Ostéosarcome)
- Âge > 40 ans (Chondrosarcome)
- Localisations communes - tibia proximal / fémur distal





Pathologies sérieuses de la cheville et du pied



- Arthropathie inflammatoire périphérique
 - Rupture du tendon d'Achille
 - Ostéoarthropathie diabétique (Pied de Charcot)
 - Paralysie nerveuse aiguë : pied tombant (nerf fibulaire)
 - Nécrose avasculaire du naviculaire (syndrome de Mueller-Weiss)
 - Syndrome des loges
 - TVP du membre inférieur
-

Interrogatoire spécifique

- Incapacité à supporter l'appui
- Antécédents de traumatisme
- Ecchymoses
- Déformation articulaire
- Gonflement
- Antécédents : diabète
- Engourdissement

Arthropathie inflammatoire périphérique

[Réorientation vers le médecin généraliste]

PR, signes et symptômes

- Principalement les articulations MTP parfois IPP
- Gonflement et raideur – parfois léger en phase précoce
- Nodules dans 20% des cas – sous-cutanés

Rhumatisme psoriasique, signes et symptômes

- IPD surtout
- Dactylite
- Trous du lit de l'ongle
- Onycholyse

Facteurs de risque

- Voir section arthropathie inflammatoire des pathologies courantes

Rupture du tendon d'Achille

[Réorientation urgente vers un médecin (sous 24h maximum)]

Signes et symptômes

- Claquement ou bruit fort audible pendant le sport ou la course
- Douleur soudaine et importante dans le mollet ou à l'arrière de la cheville
- Incapacité de marcher ou de poursuivre l'activité à l'origine de la douleur
- Flexion plantaire unipodale impossible
- Triade de Simmonds (angle de déclinaison altéré, encoche palpable et test de compression/Thompson positif)
- Espace tendineux palpable (potentiellement aucun écart ressenti dans la phase aiguë en raison d'un hématome ou dans la phase chronique en raison de la réorganisation tissulaire)
- Présence possible d'ecchymoses

Facteurs de risque

- Traumatisme
- Utilisation d'antibiotiques (Fluoroquinolones, Doxycycline, Tétracycline et Macrolides)

Ostéoarthropathie et Ostéolyse diabétique (Pied de Charcot)

[En cas de douleur intense réorientation immédiate vers un médecin, s'assurer du suivi diabétique]

Signes et symptômes

- Neuropathie avec développement possible de la douleur dans une zone précédemment anesthésiée
- Antécédent traumatique – il peut s'agir d'une entorse légère (souvent le déclencheur) mais peut aussi se développer sans traumatisme
- Douleur profonde
- Pied nettement chaud et extrêmement gonflé
- Inflammation aiguë locale potentiellement au niveau du lieu de la blessure
- Possible déformation musculosquelettique en phase précoce
- Pouls pédieux diminué – en phase précoce
- Peut développer une infection osseuse ou une inflammation des membranes articulaires

Facteurs de risque

- Antécédent de diabète / neuropathie périphérique

Paralysie nerveuse aiguë : pied tombant (nerf fibulaire)

[Voir Lésions neurologiques]

Nécrose avasculaire du naviculaire (Syndrome de Mueller-Weiss)

[Réorientation vers
le médecin généraliste]

Signes et symptômes

- Douleur au milieu du pied sur la face dorsomédiale du pied
- Raideur de l'arrière-pied / du médio-pied

Facteurs de risque

- Interruption de la perfusion
- Fracture / fracture de fatigue
- Idiopathique

Syndrome des loges

[Orientation immédiate
vers les services
d'urgence si aigu]

Signes et symptômes

- Douleur
- Pâleur
- Paresthésie
- Abolition des pouls
- Paralysie

Facteurs de risque aigu

- Après fracture / blessure par écrasement
- Après chirurgie
- Plâtre
- Brulures

Facteurs de risque Chronique (à l'effort)

- Apparition graduelle à l'exercice répété
- Jeunes coureurs / cyclistes

Thrombose veineuse profonde du membre inférieur


[Réorientation
immédiate vers le
médecin généraliste
ou si impossible vers les
services d'urgence]

Signes et symptômes



- Douleur à type de crampe ou pulsatile dans la jambe atteinte
- Généralement dans le mollet ou la cuisse
- Gonflement
- Chaleur autour du site
- Peau rouge ou assombrie
- Veines gonflées douloureuses au toucher
- Essoufflement ou douleur thoracique : suspicion d'embolie pulmonaire
- Signe de Homans positif
- Critères de Wells


Facteurs de risque

- Âge > 60 ans
- Obésité
- Tabagisme
- Antécédents de thrombophilie
- Contraceptif oral / traitement hormonal
- Cancer
- Insuffisance cardiaque
- Varices
- Alitement prolongé / voyage
- Grossesse



Références et liens





Répertoires des acronymes

ABBREVIATION	SIGNIFICATION
AAA	Anévrisme de l'Aorte Abdominale
AEG	Altération de l'État Général
AVP	Accident de la Voie Publique
BPCO	BronchoPneumopathie Chronique Obstructive
HTA	Hypertension Artérielle
IPD	InterPhalangienne Distale
IPP	InterPhalangienne Proximale
MCP	MetaCarpoPhalangienne
MTP	MetaTarsoPhalangienne
NHS	National Health System
PPR	Pseudo Polyarthrite Rhizomélique
PR	Polyarthrite Rhumatoïde
SPA	SPondylathrite Ankylosante
RCH	RectoColite Hémorragique
TVP	Thrombose Veineuse Profonde
VIH	Virus de l'Immunodéficience Humaine

Références et liens

- Alcocer, F., David, M. and David, S. (2013) A forgotten vascular disease with important clinical implications. Subclavian steal syndrome. *Am J Case Rep.* Available at: <https://www.ncbi.nlm.nih.gov/pmc/articles/PMC3614262>
- American Association of Neurological Surgeons (AANS) (2020). Spinal Infections. [online] AANS. Available at: aans.org/spinalinfection
- Arthritis Research (2020). Preiser's Disease. [online] Arthritis Research. Available at: [Preiser S Disease-Kienbock Disease - Arthritis Research](https://arthritisresearch.org.uk/preiser-s-disease/)
- Boyd, R.P.R, Dimock, R., Solan, M.C. and Porter, E. (2015) Achilles tendon rupture: how to avoid missing the diagnosis. *British Journal of General Practice.* 65 (641):668-669. Available at: <https://bjgp.org/content/65/641/668>
- British Society for Rheumatology (BSR) (2020) Guidelines. [online]. Available at: <https://www.rheumatology.org.uk/practice-quality/guidelines/>
- Cancer Research UK (2020) Causes of cancer. Available at: <https://www.cancerresearchuk.org/about-cancer/causes-of-cancer>
- Craig, R., Holt, T. and Lloyd Rees, J (2017) Easily Missed? Acute rotator cuff tears. *BMJ.* 359j5366. Available at: <http://www.bmj.com>
- Craniocervical Instability. Available at: https://me-pedia.org/wiki/Craniocervical_instability da Gama, S.A., de Rezende, M.R., Ribak, S. (2015). Treatment of Preiser disease with vascularized bone graft from the distal radius: a report of two cases. *Hand, 10* (3) : 454-460. [LINK]
- De Oliveira Vilaca, C., Orsini, M and Pessoa, B.L. (2016) Cervical Spondylotic Myelopathy: What the Neurologist Should Know. *Neurology International.* Nov 2; 8(4):6330. Available at: <https://www.ncbi.nlm.nih.gov/pmc/articles/PMC5136752/>
- Engelberger, R.P. and Kucher, N. (2012) Management of Deep Vein Thrombosis of the Upper Extremity [online]. *AHA Journals.* 126:178:768-773. Available at: <https://www.ahajournals.org/doi/10.1161/CIRCULATIONAHA.111.051276>
- Finucane, L., Greenhalgh, S., Mercer, C. Multi Shades of Grey. [Presentation] csp.org.uk/caudaequinaesyndrome
- Finucane, L.M. et al (2020) International Framework for Red Flags for Potential Serious PATHOLOGIES SPINALES. *J*
- Orthop Sports Phys Ther 2020;50(7):350-372 Available at: <https://www.jospt.org/doi/full/10.2519/jospt.2020.9971>
- Fontaine, C. (2015) Kienböck's disease: la pathologie de Kienböck, *Chirurgie de la Main*, 34(1) : 4-17. [LINK]
- Goodfriend, S.D., Tadi, P. and Koury, R. (2020) Carotid Artery Dissection. In: *StatPearls [Internet]*. Treasure
- Island (FL) : StatPearls Publishing; 2020. Available at: <https://www.ncbi.nlm.nih.gov/books/NBK430835>
- GP notebook (2016) Saturday Night Palsy. [online] Available at: gpnotebook.com/saturdaynightpalsy
- Han, B.R, Cho, Y.J and Choi, H.J. (2014) Clinical Features of Wrist Drop Caused by Compressive Radial Neuropathy and Its Anatomical Considerations. *Journal of Korean Neurosurgical Society.* Available at: [ncbi.nlm.nih.gov/pmc/articles/PMC4024814](https://www.ncbi.nlm.nih.gov/pmc/articles/PMC4024814)
- Jureus, J, Lindstrand, A and Tagil, M (2013) The natural course of spontaneous osteonecrosis of the knee (SPONK). *Acta Orthopaedica.* Available at: <https://www.ncbi.nlm.nih.gov/pmc/articles/PMC3768043/>

Références et liens

- Karim, R.A, Cherian, J.J, Jauregui, J.J., Pierce, T and Mont, M.A (2015) Osteonecrosis of the knee: re-view. *Annals of Translational Medicine*. Vol 3. No 1. Available at: <http://atm.amegroups.com/article/view/5308/6265>
- Larker, S.R., Kishner, S. (2019) Scaphoid Injury. [online] *Medscape*. Available at: <https://emedicine.medscape.com/article/328658-overview>
- Martin,G.R., Squire, D. (2013). Long-term outcomes for Kienböck's disease. *Hand*, 8(1):23–26. [LINK]
- Mountjoy, M., Sundgot-Borgen, J., Burke, L., Carter, S., Constantini, N., Lebrun, C., Meyer, N., Sherman, R., Steffen, K., Budgett, R., Ljungqvist, A. (2014) The IOC consensus statement: beyond the Female Athlete Triad – Relative Energy Deficiency in Sport (RED-S). *British Journal of Sports Medicine*. 48:491–497. [LINK]
- National Institute of Neurological Disorders and Stroke (NIH) (2020). Peripheral Neuropathy Fact Sheet. [online] NIH. Available at: [Peripheral neuropathy fact sheet.https://www.ninds.nih.gov/Disorders/Patient-Caregiver-Education/Fact-Sheets/Peripheral-Neuropathy-Fact-Sheet](https://www.ninds.nih.gov/Disorders/Patient-Caregiver-Education/Fact-Sheets/Peripheral-Neuropathy-Fact-Sheet)
- Neshet G and Breuer G, S (2016) Giant Cell Arteritis and Polymyalgia Rheumatica: 2016 Update. *Rambam Maimonides Medical Journal*. 7(4): e0035. Available at: <https://www.ncbi.nlm.nih.gov/pmc/articles/PMC5101009/>
- NHS (2018) Multiple myeloma. [online]. Available at: [nhs.uk/conditions/multiple-myeloma](https://www.nhs.uk/conditions/multiple-myeloma)
- NHS (2019) Compartment Syndrome. [online]. Available at: [nhs.uk/compartment-syndrome](https://www.nhs.uk/conditions/compartment-syndrome)
- NHS (2019) DVT (deep vein thrombosis). [online]. Available at: [nhs.uk/deepveinthrombosis](https://www.nhs.uk/conditions/deep-vein-thrombosis)
- NHS (2020) Abdominal aortic aneurysm. [online]. Available at: [nhs.uk/conditions/abdominal-aortic-aneurysm/#overview](https://www.nhs.uk/conditions/abdominal-aortic-aneurysm/#overview)
- NHS (2020) Popliteal and other aneurysms. [online]. Available at: [https://southwest.devonformula-ryguidance.nhs.uk/](https://www.nhs.uk/conditions/popliteal-and-other-aneurysms)
- NHS (2020) Rheumatoid Arthritis. [online]. Available at: [nhs.uk/rheumatoidarthritis](https://www.nhs.uk/conditions/rheumatoid-arthritis)
- NHS (2020). Cervical spondylosis. [online] NHS. Available at: [nhs.uk/conditions/cervical-spondylosis](https://www.nhs.uk/conditions/cervical-spondylosis)
- NHS (2020). Risks: Hip Replacement. [online] NHS. Available at: [nhs.uk/riskshipreplacement](https://www.nhs.uk/conditions/hip-replacement)
- NHS (2020). Risks: Knee Replacement. [online] NHS. Available at: [nhs.uk/riskskneereplacement](https://www.nhs.uk/conditions/knee-replacement)
- NICE (2020). Acute Childhood Limp. [online] NICE. Available at: [cks.nice.org.uk/acutechildhoodlimp](https://www.nice.org.uk/acutechildhoodlimp)
- NICE (2020). Ankylosing Spondylitis. [online] NICE. Available at: [cks.nice.org.uk/ankylosingspondylitis](https://www.nice.org.uk/ankylosingspondylitis)
- NICE (2020). Avascular Necrosis. [online] NICE. Available at: [cks.nice.org.uk/avascularnecrosis](https://www.nice.org.uk/avascularnecrosis)
- NICE (2020). Bone and Soft Tissue Sarcoma. [online] NICE. Available at: [cks.nice.org.uk/boneandsofttissuesarcoma](https://www.nice.org.uk/boneandsofttissuesarcoma)
- NICE (2020). Knee Pain. [online] NICE. Available at: [cks.nice.org.uk/kneepain](https://www.nice.org.uk/kneepain)
- NICE (2020). Neck Pain. [online] NICE. Available at: [cks.nice.org.uk/neckpain](https://www.nice.org.uk/neckpain)
- NICE (2020). Osteoporosis. [online] NICE. Available at: [cks.nice.org.uk/osteoporosis](https://www.nice.org.uk/osteoporosis)
- NICE (2020). Shoulder Pain. [online] NICE. Available at: [cks.nice.org.uk/shoulderpain](https://www.nice.org.uk/shoulderpain)
- NICE (2020). Tuberculosis. [online] NICE. Available at: [cks.nice.org.uk/tuberculosis](https://www.nice.org.uk/tuberculosis)
- NICE (2020) Venous thromboembolic diseases: diagnosis, management and thrombophilia testing [online]
- NICE. Available at: <https://www.nice.org.uk/guidance/ng158/chapter/Recommendations>
- NRAS (2015) Rheumatoid nodules [online]. Available at: <https://www.nras.org.uk/>

- Orthobullets (2017). Avascular Necrosis of the Shoulder [online]. Available at : <https://www.orthobullets.com/shoulder-and-elbow/3060/avascular-necrosis-of-the-shoulder>
- Orthobullets (2020). Kienbock's Disease. [online] Orthobullets. Available at : Kienbock's Disease - Hand -
- Orthobullets
- Orthobullets (2020). Scaphoid Fracture. [online] Orthobullets. Available at : Scaphoid Fracture - Hand -
- Orthobullets
- Payne, J (2016) Slipped Capital Femoral Epiphysis. Orthopaedics and Sports Medicine. Available at:
- <https://patient.info/doctor/slipped-capital-femoral-epiphysis-pro>
- Rajkumar, SV., Dimopoulos, MA., Palumbo, A. et al (2014) International Myeloma Working Group updated criteria for the diagnosis of multiple myeloma. Lancet Oncology. 15:e538-e548
- Reade, B., Atlas, G., Distazio, J. and Kruljac, S. (1998) Mueller-Weiss Syndrome : An Uncommon Cause of Midfoot Pain. Journal of Foot and Ankle Surgery. 37(6) : 535-9. Available at : <https://pubmed.ncbi.nlm.nih.gov/9879050/>
- Rogers, C.I et al (2011) The Charcot Foot in Diabetes. Available at : <https://care.diabetesjournals.org/content/34/9/2123>
- Sarcoma UK (2020) Understanding bone sarcoma. [online]. Available at : <https://www.sarcoma.org.uk>
- Tulla K, Qaja E. (2019) Femoral Aneurysm. In : StatPearls [online] Treasure Island (FL) : StatPearls Publishing. Available at : <https://www.ncbi.nlm.nih.gov/books/NBK493210/>
- Turnpenny, J., Greenhalgh, S., Richards, L., Crabtree, A. (2013) Developing an early alert system for metastatic spinal cord compression (MSCC) : Red flag credit cards. Primary Health Care Research &
- Development, 16 (1) :14-20 [LINK]
- Versus Arthritis (2020). Polymyalgia Rheumatica (PMR). [online] Versus Arthritis. Available at : www.arthritisresearchuk.org
- White, T.C, Davis, D.D. and Cooper, J.S (2019) Dysbaric Osteonecrosis [Updated 2020 May 27]. In:StatPearls [Internet]. Treasure Island (FL) : StatPearls Publishing; 2020. Available at : <https://www.ncbi.nlm.nih.gov/books/NBK482310/>
- **Dernière mise à jour : 09-09-2020**





Ordre des
masseurs-kinésithérapeutes

Votre Conseil départemental est votre interlocuteur privilégié

Trouvez votre CDO et ses coordonnées sur le site de l'Ordre : www.ordremk.fr

suivez-nous   

Conseil national de l'ordre des masseurs-kinésithérapeutes

91 bis rue du Cherche-Midi - 75006 Paris

Standard : 01 46 22 32 97

cno@ordremk.fr - www.ordremk.fr